



Trattamento intensivo e riabilitativo del trauma toracico

Description

Bruno Nicora, Dirigente Medico di I° livello in cure palliative Azienda Sanitaria Locale di Alessandria

Un motociclista con un'andatura a bassa velocità perde improvvisamente il controllo del mezzo cade e urta violentemente sull'asfalto e successivamente viene proiettato verso il cordolo di un marciapiede dov'è impatta con la schiena. Viene immediatamente soccorso dal sistema di emergenza territoriale che provvede a una immobilizzazione immediata e ha una protezione delle vie aeree con sedazione e intubazione. Viene trasferito in un ospedale "HUB" dov'è proseguito il percorso diagnostico terapeutico.

CASO CLINICO

Il signor P. ,a bordo della propria moto, cade riportando un politrauma:

TRAUMA MIDOLLARE: frattura dei somi di D3 e D4 con coinvolgimento delle strutture dell'arco posteriore bilateralmente in D3 e D4 e dei peduncoli vertebrali di D4. Si associa una falda ematica epidurale posteriore dello spessore di 1 cm circa, estesa cranio-caudalmente nel tratto D3-D5 che comprime la parete posteriore del sacco durale. Si rileva anche una locale area di iperintensità di segnale RMN (Risonanza Magnetica Nucleare) e di aspetto lievemente rigonfio del midollo spinale in corrispondenza di D3 riconducibile a un focolaio lacero-contusivo. Il quadro neurolesivo si completa con la descrizione di una deformazione a cuneo anteriore del soma di D12 in esiti di frattura.

TRAUMA TORACICO frattura scomposta della clavicola di destra, frattura dalla prima alla nona costa di destra, pneumotorace anteriore, frattura della prima, terza, quarta e quinta costa a sinistra. Il trauma toracico ha prodotto un pneumotorace anteriore destro associato un versamento pleurico di circa 20 cm.

OBIETTIVO DEL TRATTAMENTO: sottoporre il paziente a una terapia intensiva che si evolve ancora in ambiente rianimatorio in una terapia riabilitativa.

TRATTAMENTO

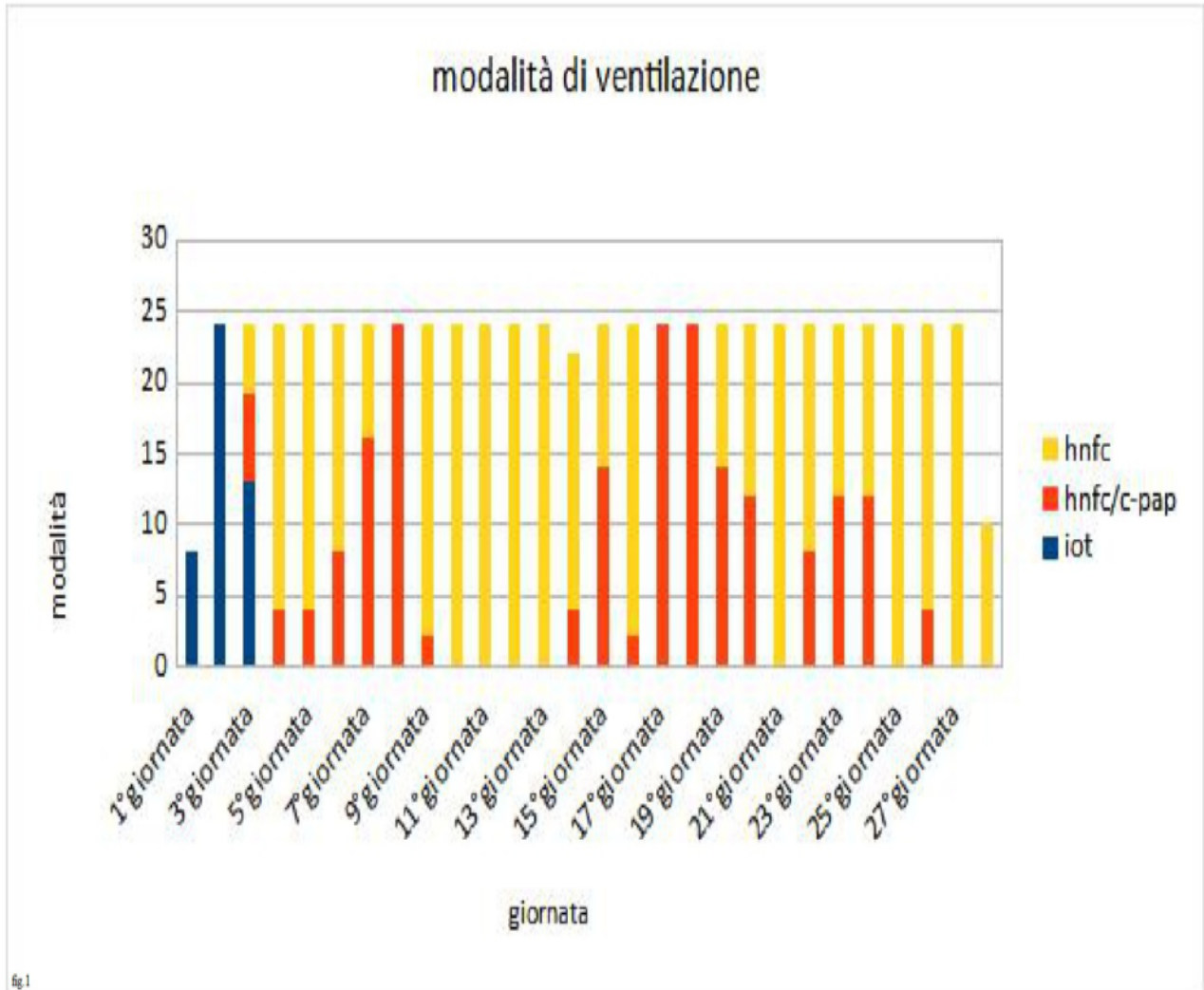
TRAUMA MIDOLLARE: intervento neurochirurgico di artrodesi per via posteriore di D2 e D6

associata a laminectomia di D3 e D4¹

TRAUMA TORACICO: il pneumotorace viene drenato e mantenuto in aspirazione e, in 5° giornata dal trauma, previa sospensione della sedazione e decremento del supporto ventilatorio (weaning) si procede a estubazione. Nelle 48 ore successive all'estubazione di registra un progressivo e costante peggioramento degli scambi respiratori e della dinamica toracica. Si procede a posizionare uno scafandro c-p.a.p. (Continuous Positive Airway Pressure) e successivamente, in 7° giornata, si procede a intubazione e ventilazione meccanica. In 28° giornata, mantenendo il drenaggio toracico in aspirazione, il paziente viene trasferito in una rianimazione spoke (per avvicinamento al domicilio e in assenza di indicazioni

a interventi specialistici). Dopo un trattamento con h.n.f.c. (High Flow NasalCannula)e c-p.a.p. associati il paziente viene trasferito in riabilitazione con autonomia respiratoria adeguata²(figura 1).

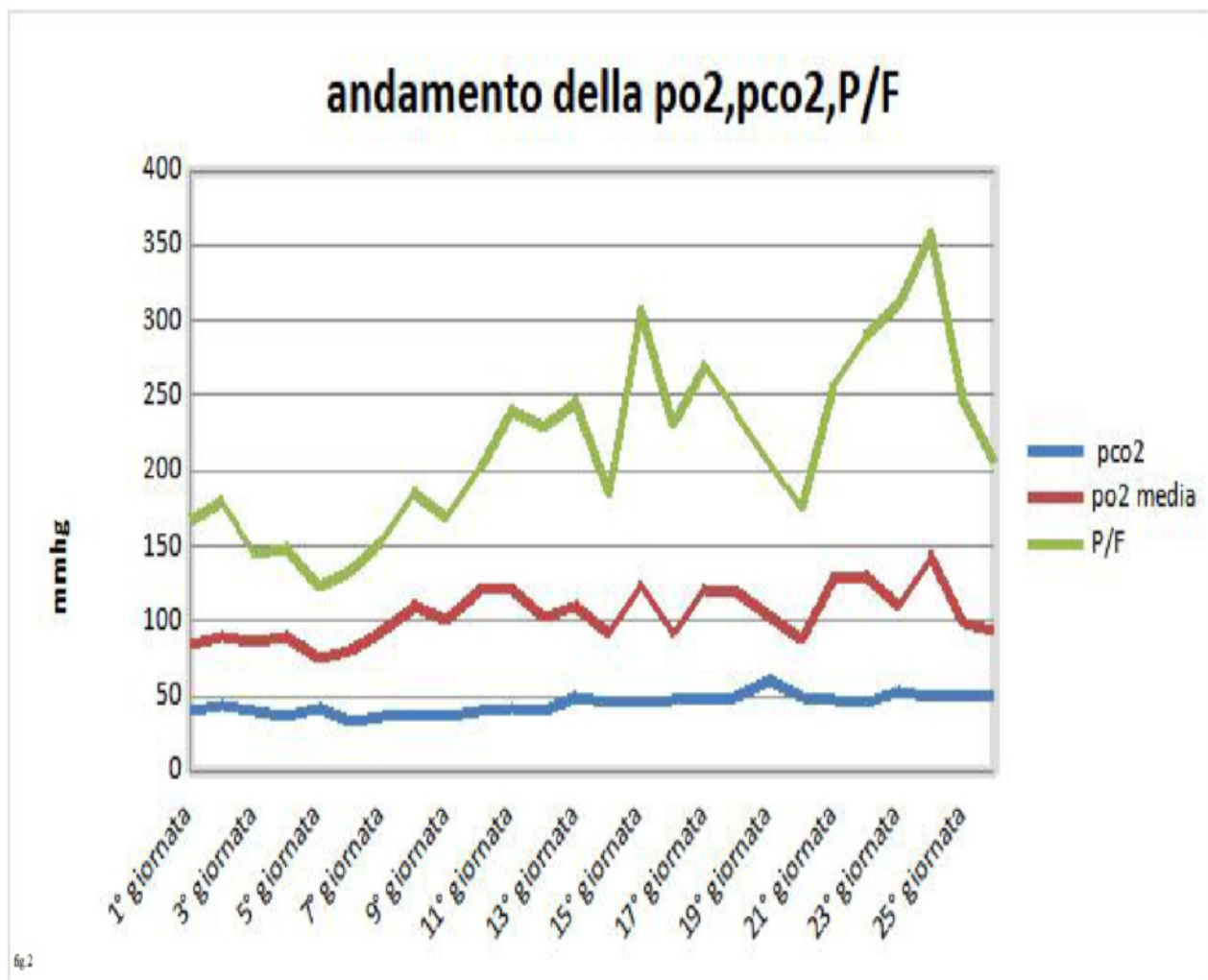
Figura1 :h.n.f.c.:high flow nasal cannula,c-pap:continuous positive airway pressure,iot:intubazione orotracheale



PARAMETRI DELLO SCAMBIO RESPIRATORIO

I parametri di scambio respiratorio dimostrano un andamento stabile con episodi di netto Miglioramento (figura 2)

Figura2: dati relativi ai seguenti parametri dei prelievi ematico arterioso: ph, po2, pco2,p/f.(pco2 :pressione parziale di co2,po2 pressione parziale di o2,p/f: rapporto pressione parziale ossigeno/ossigeno fornito) utili a quantificare gli scambi respiratori, considerando i valori medi per giornata.



DISCUSSIONE

I dati e la loro elaborazione sottolineano l'efficacia del sistema h.n.f.c./c-p.a.p. L'alto flusso di aria miscelata ad ossigeno giunge al paziente umidificato (tramite nasocannule in silicone) e riscaldato permettendo un'adeguata ossigenazione associata a una lieve ma costante p.e.e.p (positive endexpiratory pressure) e un "washout" ,attraverso il cavo orofaringeo, della co2.Il trattamento con h.n.f.c. associato a c p.a.p., nel paziente con trauma toracico complesso può rappresentare una valida alternativa a una ventilazione non invasiva tradizionale e agevolare il passaggio verso la fase riabilitativa. Inoltre la ventilazione non invasiva permette una migliore collaborazione del paziente con gli operatori e un precoce trattamento fisioterapico di mobilizzazione e logopedia.

brunonicora@gmail.com

CATEGORY

1. Scienza e professione

POST TAG

1. Studi e ricerche

Category

1. Scienza e professione

Tags

1. Studi e ricerche

Date Created

Maggio 2023

Author

redazione-toscana-medica

Meta Fields

Views : 7290

Nome E Cognome Autore 1 : Bruno Nicora